Lane Medical Library

Ueber einen Fall von Compression der Cauda equina mit secundärer Degeneration im Rückenmark.

INAUGURAL-DISSERTATION,

WELCHE

ZUR ERLANGUNG DER DOCTORWÜRDE

IN DER

MEDICIN UND CHIRURGIE

MIT ZUSTIMMUNG

DER MEDICINISCHEN FACULTÄT

DER

FRIEDRICH-WILHELMS-UNIVERSITÄT ZU BERLIN

am 19. Februar 1883

NEBST DEN ANGEFÜGTEN THESEN

ÖFFENTLICH VERTHEIDIGEN WIRD

DER VERFASSER

August Roth

aus Oldenburg (Grossherzogthum Oldenburg).

OPPONENTEN:

Herr Cand. med. RUDOLF MÜLLER.
Herr Stud. pharm. GOTTFRIED ROTH.
Herr Dr. med. ERNST MICHAELIS.

BERLIN.

BUCHDRUCKEREI VON M. NIETHE,

Kurstrasse 18. 19.

IM ANDENKEN AN SEINEN VATER

SEINER THEUREN MUTTER

IN LIEBE UND DANKBARKEIT

GEWIDMET

VOM

VERFASSER.

Digitized by the Internet Archive
in 2026

https://archive.org/details/IA40153524_0283

Herr Geheimrath Professor Dr. Westphal hatte vor einigen Monaten die Güte mir ein Rückenmark mit Cauda equina und anhängendem Tumor zur näheren Untersuchung zu überlassen. Es stellte sich ein Befund heraus, der wegen seiner Seltenheit eine Veröffentlichung gerechtfertigt erscheinen liess, obgleich die Bearbeitung des Falles nicht in allen Stücken mit der wünschenswerthen Genauigkeit durchgeführt werden konnte.

Der Träger des erkrankten Rückenmarks ist weder dauernd in einem Krankenhause beobachtet worden, noch hat er sich längere Zeit hindurch von einem Arzte behandeln lassen, ich war daher bei der Zusammenstellung der Krankengeschichte auf die grösstentheils rein aus dem Gedächtnisse gemachten Angaben verschiedener Herren angewiesen. Herrn Geheimrath Westphal, der den Kranken vorübergehend gesehen hat, verdanke ich eine Reihe werthvoller Einzelheiten; ausserdem bin ich den Herren Dr. Langenbuch und Dr. Jacusiel in Berlin, sowie Herrn Dr. Ebert in Liederstaedt für ihre Mittheilungen zu grossem Danke verpflichtet. Dass diese Angaben nicht in allen Punkten übereinstimmen, ist erklärlich, anderseits ist es natürlich, dass ich in der Krankengeschichte lieber Zweifelhaftes fortgelassen, als Unsicheres aufgenommen habe.

Das zur Untersuchung vorliegende Präparat war augenscheinlich, bevor es in Müller'sche Flüssigkeit gelegt wurde, unzweckmässig behandelt worden, so dass nicht nur die Härtung desselben viel zu wünschen übrig liess, sondern sogar ganze Parthieen defect oder nicht

vorhanden waren. Es gelang in Folge dessen nicht, von allen Stellen des Rückenmarks befriedigende Schnitte zu gewinnen, jedoch erlauben die vorhandenen Präparate eine genügende Klarheit über die Ausdehnung des Krankheitsprocesses zu schaffen.

Eine vollständige Section des Verstorbenen unterblieb, ebensowenig wurde bei der Herausnahme des Präparates in der sonst üblichen Weise ein Protokoll aufgenommen. Die von Herrn Dr. Jacusiel stammenden Notizen über die anatomischen Verhältnisse an der Leiche dürften aber zur Orientirung genügen.

Krankengeschichte.

Der Fall, um den es sich handelt, betrifft den 48jährigen Arzt K., einen den Beschwerden einer langjährigen Landpraxis zum Trotz bis zum Jahre 1880 vollständig gesunden Mann. Er war von mittlerer Grösse, gutem Ernährungszustande, in seiner Lebensweise durchaus mässig, Vater von 6 gesunden Kindern.

Etwa im Juni 1880 fing Herr K. an über Schmerzen „im Kreuz“ zu klagen. Dieselben hatten ihren Sitz ganz besonders in der Gegend der Synchondrosis sacroiliaca und an einigen Stellen der hinteren Fläche des Darmbeins beiderseits, auch strahlten sie in das Gebiet der Ischiadici aus.

Die Schmerzen waren anhaltend, öfter zu heftigen Paroxysmen sich steigernd, und gewannen langsam und stetig an Intensität und Ausdehnung.

Das Gehen war in Folge der Schmerzen sehr beschwerlich, auch stellte sich eine grosse „Steifigkeit im Kreuze“ ein.

Der Patient deutete sein Leiden selbst als eine Ischias und suchte im Sommer 1880 in Wildbad Heilung.

Die Badekur war völlig erfolglos, vielmehr wurden die Schmerzen immer unerträglicher. Herr K. griff deshalb zum Morphium, das er sich selber in angemessenen Dosen subcutan injicirte. Hatte er auf diese Weise

seine Schmerzen vertrieben, so ging es ihm ganz leidlich, so dass er unter fortgesetztem Gebrauche dieses Mittels im Winter 1880/81 mehrere Monate hindurch seine ärztliche Praxis versehen konnte.

Eine im December 1880 eingeleitete Behandlung mit dem constanten Strom, dessen Elektroden auf die schmerzhaften Stellen der Darmbeine applicirt wurden, erzielte auffallende, jedoch nur kurze Zeit andauernde Besserung.

Die Anwendung des Ferrum candens erwies sich völlig wirkungslos.

Patient suchte endlich — im Januar 1881 — eine Kaltwasserheilanstalt auf, und als hier keine Besserung erreicht wurde, beschloss er den unerträglichen Schmerzen durch den Tod ein Ende zu machen. Er nahm in jener Anstalt zwei Gramm Cyankalium, das er in einem Glas Wasser aufgelöst hatte. Das Gift soll er schon längere Zeit vorher in einer Glasröhre bei sich getragen haben.

Nach der Einverleibung des Giftes trat völlige Bewusstlosigkeit ein, die etwa 24 Stunden dauerte.

Beim Erwachen stellte sich nun die auffallende Erscheinung heraus, dass die unteren Extremitäten vollständig paraplegisch geworden waren.

Die Sensibilität war dabei nur sehr wenig beeinträchtigt, es bestanden leichte Parästhesieen an den Füssen, keine Hypästhesieen. Von Contracturen wurde nichts wahrgenommen, die Lähmung war eine vollkommen schlaffe.

Mit der Paraplegie war gleichzeitig Blasen- und Mastdarmlähmung eingetreten.

Die Kreuzschmerzen waren nach der Vergiftung deutlich geringer, jedoch um nach einigen Tagen in alter Heftigkeit wieder aufzutreten. Sie machten es dem Kranken schwer eine passende Lage im Bette zu finden. Gegen dieselben wurde nun nochmals, leider ohne jeden Erfolg, der constante Strom angewendet. Der Zustand des Patienten besserte sich aber insofern, als die Lähmung der unteren Extremitäten in einigen Wochen er-

heblich nachliess, während die Incontinentia alvi vollständig verschwand. Auch die Blasenlähmung, die längere Zeit hindurch regelmässiges Katheterisiren erfordert hatte, besserte sich bedeutend.

Es wurde nun, obgleich ein sicherer Anhalt für eine syphilitische Erkrankung nicht vorlag, Patient auch schon in früheren Monaten viel Jodkalium genommen hatte, um nichts unversucht zu lassen, eine Schmierkur eingeleitet.

Dieselbe hatte jedoch bei der geschwächten Körperconstitution des Kranken schon nach wenigen Tagen eine Mercurialdiarrhoe zur Folge, so dass von weiteren Einreibungen Abstand genommen wurde.

Zur Linderung seiner Schmerzen entschloss sich nun Herr K., die Operation der Nervendehnung an sich vollziehen zu lassen, und suchte zu diesem Zwecke das Lazarus-Krankenhaus in Berlin auf.

„Der Kranke war um diese Zeit schon sehr heruntergekommen. Der ganze Körper war äusserst abgemagert, die Muskulatur dürftig, das Fettpolster sehr dünn.

Die Schmerzen werden in der Kreuzbein- und Lendengegend, ferner an der hinteren Fläche beider Beine, besonders aber am Perineum und an der hinteren Seite des Scrotum localisirt. Es ist dem Patienten, als ob er hier fortwährend mit Ruthen aufs heftigste gepeitscht werde. Es besteht das Gefühl des Taub- oder Pelzigseins an den genannten Theilen, jedoch ist die Sensibilität leidlich gut erhalten: Patient giebt berührte Punkte mit ziemlicher Sicherheit an. Die Schwäche der Beine ist noch eine sehr hochgradige.

Abduction und Adduction derselben, sowie Flexion im Kniegelenk sind nur unter der grössten Anstrengung möglich. Auf zwei Wärter gestützt, schiebt Patient mit Mühe ein Bein nach dem andern unter Schleifen der Füsse auf dem Boden mit knickenden Knieen vor. Das Kniephänomen war vorhanden“ (Dr. Ebert).

Am 11. April wurde durch Herrn Dr. Langenbuch die Dehnung beider Ischiadici und am 6. Mai dieselbe Operation an beiden Crurales vorgenommen.

Der Erfolg war ein entschieden günstiger, ging aber sehr rasch vorüber. Die Schmerzen besserten sich nach der Operation, stellten sich jedoch schon während der übrigens ohne Störung verlaufenden Wundheilung in alter Heftigkeit wieder ein. Der Kranke musste stets unter dem Einflusse mässiger Morphiumdosen gehalten werden.

Die Rückbildung der Paralyse der Beine machte auch nach der Operation noch einige Fortschritte, sodass Patient allenfalls einen Moment allein zu stehen vermochte, zum freien Gehen aber kam es nicht. Die Beine magerten beträchtlich ab, indess beschränkte sich der Schwund der Muskulatur nicht auf bestimmte Muskelgruppen und entsprach im Allgemeinen dem Marasmus des übrigen Körpers.

Die Blasenlähmung wurde nach der Operation eher wieder schlimmer, auch gesellte sich jetzt ein intensiver Blasenkatarrh hinzu.

Nach achtwöchentlichem Aufenthalte im Lazarus-Krankenhause reiste Patient, seine baldige Auflösung erhoffend, wieder nach Hause. Er verfiel immer mehr, grosse Decubitalgeschwüre am Kreuzbein bildeten sich und enorme Abmagerung trat ein, bis endlich am 4. April 1882 nach ungefähr $1^3/_4$jähriger Dauer der manifesten Erkrankung der Tod erfolgte.

Die am 4. April vorgenommene Obduction beschränkte sich auf die Herausnahme des Rückenmarks und eines Theils der Wirbelsäule.

„Es fand sich dem unteren Ende der Rückenmarkshäute adhärent, in den Kreuzbein-Kanal hineinreichend, eine derbe Geschwulstmasse, welche durch die Querwirbellöcher in Verbindung stand mit ähnlichen vor der Wirbelsäule gewucherten Massen. Letztere liegen vor den beiderseitigen Kreuz-Hüftbeinverbindungen und hängen vor dem untersten Abschnitte der Lendenwirbelsäule und dem Kreuzbein mit einander zusammen.“ (Dr. Jacusiel.)

Das Rückenmark wurde mir, in Müller'scher Flüssigkeit gehärtet, zur Untersuchung übergeben.

Das Präparat stellt das Rückenmark vom mittleren

Halstheil ab mit der Cauda equina und einer der Dura mater der Cauda anhängenden Geschwulstmasse dar.

Die Dura ist fast vollständig erhalten und an ihrer hinteren Seite von oben bis unten aufgeschnitten.

Die Geschwulstmasse liegt ausserhalb des Duralraumes und ist mit der vorderen Fläche der Dura fest verwachsen. Sie beginnt 8 cm aufwärts vom Endpunkte des Filum terminale, erstreckt sich nach oben in einer Länge von 9 cm und misst im sagittalen Durchmesser 1,0 bis 1,5, im frontalen 2,0 bis 2,5 cm.

Sie ist nach rechts und links durch glatte sagittale Schnittflächen begrenzt. Die vordere Fläche ist uneben und zerklüftet. Anscheinend hat eine Trennung von weiter vorne gelegenen Geschwulsttheilen, zum Theil durch Abreissen, stattgefunden. Das untere Ende der vorliegenden Tumormasse ist kolbig abgerundet und ziemlich glatt, während das obere mehr zugespitzt erscheint und sich in erbsen- bis bohnengrosse, der Dura fest anhaftende Knötchen auflöst.

Die Gestalt der Neubildung entspricht im Allgemeinen einem Ausguss des Wirbelkanals. Sie zeigt entsprechend der Krümmung der Wirbelsäule in der Gegend des Promontorium eine dorsale concave und eine ventrale convexe Fläche.

Die Geschwulst ist von derbelastischer Consistenz. Auf dem Querschnitt zeigt sich ein Filzwerk von Fasern, die sich nach allen Seiten durchsetzen und unregelmässig vertheilte, durchscheinende, weichere Parthien einschliessen.

Die Neubildung hat augenscheinlich das Lumen des Sacralkanals in der Höhe des ersten Sacralwirbels sehr erheblich eingeengt und dadurch eine schon makroskopisch in die Augen fallende Veränderung an der angrenzenden Pia und an den Nervensträngen der Cauda equina, welche diese Stelle passiren, veranlasst.

In der ganzen Ausdehnung der Geschwulst besteht eine mehr oder weniger feste Verwachsung der Pia mit der Dura. Auch die Stränge der Cauda sind untereinander durch Bindegewebsneubildung verklebt.

Am stärksten sind diese Adhäsionen an der Oberfläche der Dura, soweit sie das vorliegende Geschwulststück überzieht. Einige Nervenstränge sind hier mit den Rückenmarkshäuten so fest verwachsen, dass sie sich nur durch vorsichtiges Präpariren lostrennen lassen. Im Allgemeinen lösen sich jedoch die Verwachsungen leicht und hören oberhalb und unterhalb der Geschwulst vollständig auf.

Alle Stränge der Cauda equina, welche im Sacralkanal verlaufen, sind im Bereiche der Geschwulst sehr erheblich dünner als oberhalb und unterhalb derselben. Dabei zeigen sie sich an den verdünnten Stellen blassgrau durchscheinend und grösstentheils deutlich abgeplattet.

Bei einem Vergleiche der vordern und hintern Stränge ergiebt sich an allen derartig veränderten, d. h. durch den Tumor comprimirten, eine deutlich wahrnehmbare Verschiedenheit.

Verfolgt man eine vordere Wurzel vom Rückenmark abwärts, so sieht man die durch die Compression gesetzte Veränderung plötzlich eintreten. Der oberhalb des Tumors derbe, runde und durch die Härtungsflüssigkeit braun gefärbte Nerv verliert rasch an Volumen und verändert zugleich seine Consistenz und Farbe. Unterhalb der Compressionsstelle ist eine scharfe Grenze der Veränderung nicht wahrzunehmen. Der Nerv nimmt ganz allmählich wieder an Dicke zu und wird zugleich weniger durchscheinend, bleibt aber blasser, dünner und weicher, als er zwischen Tumor und Austrittsstelle aus dem Rückenmark war.

Dieselben Verhältnisse finden sich in umgekehrter Anordnung bei den hinteren Nervensträngen, sodass man oberhalb und unterhalb der Geschwulst, ohne sich am Rückenmark oder am Ganglion spinale zu orientiren, über die motorische resp. sensible Natur der einzelnen Stränge entscheiden kann.

Vom Rückenmark fehlte an dem Präparat das obere Halsmark und das untere Sacralmark mit dem Conus medullaris. Da es nicht unwichtig erscheint, festzustellen, ob der Tumor etwa einen Theil des Rücken-

marks mit comprimirt habe. will ich bemerken, dass sich das Filum terminale mit Bestimmtheit nach oben hin mehrere Zoll weit über die Compressionsstelle hinaus verfolgen liess. Eine mechanische Veränderung des unteren Rückenmarksendes durch den Tumor ist daher wohl als ausgeschlossen zu betrachten.

Das zur Untersuchung vorliegende Rückenmark war von normaler Dicke, in seinen Hüllen unverändert.

Auf allen Querschnitten durch das Rückenmark fiel eine durch gelbe Färbung, bröcklige Consistenz und verminderte Transparenz sich von der Umgebung abgrenzende Parthie in die Augen.

Dieselbe nahm im untern Lendenmark — makroskopisch — die ganzen Hinterstränge ein, zeigte im Dorsalmark die Gestalt eines durch die hintere Medianfissur halbirten, mit der Spitze die hintere Commissur, mit der Basis die hintere Peripherie des Rückenmarks erreichenden Keils und liess sich im Halsmark mit den Umrissen einer zwischen hinterer Commissur und hinterer Peripherie aufgestellten, in der Mitte etwas aufgetriebebenen Weinflasche vergleichen.

Mikroskopische Untersuchung:

A. des Tumors.

Es wurden in verschiedener Höhe und Richtung durch die Geschwulstmasse Schnitte mit dem Mikrotom gemacht.

Die Untersuchung ergab unter Anwendung von Hämatoxylin- und Carminfärbung folgendes Resultat.

Die Geschwulst besteht der Hauptmasse nach aus derbfaserigen Bindegewebsbündeln. Die Züge derselben verlaufen der Mehrzahl nach longitudinal, jedoch finden sich auch zahlreiche Faserbündel, welche nach allen Richtungen hin die Geschwulst durchsetzen und sich untereinander verfilzen. An einigen Stellen, und zwar an denjenigen, die makroskopisch als weicher und durch-

scheinend charakterisirt wurden, finden sich neben derben Bindegewebsfasern ziemlich zahlreiche runde und spindelförmige Elemente mit allen Uebergängen zu jungem Bindegewebe.

Hier ist das Gewebe auch durchsetzt mit ziemlich zahlreichen Gefässen, im Ganzen und Grossen aber zeigt die Geschwulst sehr dichtes Gefüge.

Nur an vereinzelten Stellen finden sich grössere Anhäufungen von Rundzellen, sodass die Geschwulst hier fast den Habitus eines Sarcoms annimmt.

An der Stelle, wo die Geschwulst mit der Dura verwachsen ist, geht das Gewebe dieser Haut continuirlich in das der Neubildung über.

Periosteales Gewebe oder Knochensubstanz ist nirgends zu entdecken. Der Tumor ist demnach als Fibrosarcom zu betrachten.

B. Die Nervenwurzeln

zeigen auch mikroskopisch ein verschiedenes Verhalten, je nachdem sie vordere oder hintere Wurzeln waren.

Es wurden von beiden Arten aus drei verschiedenen Stellen, nämlich aus der Compressionsstelle und oberhalb sowie unterhalb derselben, Querschnitte entnommen, die, in Glycerin eingebettet, sehr übersichtliche Objecte bildeten.

Die sensibeln Wurzeln zeigten oberhalb der Compression im grössten Theile des Querschnittes eine sehr erhebliche Verminderung der Zahl der Nervenfasern, die durch breite Zwischenlagerungen eines durchsichtigen, leicht faserigen Gewebes getrennt sind. An anderen Stellen des Querschnittes stehen die Nervenfasern noch ziemlich dicht. Ihre Substanz bietet fast durchweg ein normales Aussehen, nur hier und da zeigen sich auffallend kleine Nervenfaser-Querschnitte von zum Theil körniger Beschaffenheit.

An der Stelle der grössten Compression finden sich nur noch vereinzelte, anscheinend normale Nervenfasern, fast alle vorhandenen haben körniges Aussehen.

Ihre Zahl ist hier noch erheblich geringer als in den über der Compression entnommenen Schnitten. In grösseren Parthien des Querschnittes fehlen Nervenelemente überhaupt ganz und sind ersetzt durch loses, theilweise welliges Bindegewebe.

Unterhalb der Compressionsstelle ist eine Veränderung in den sensibeln Wurzeln nicht zu bemerken.

Die motorischen Wurzeln zeigen in umgekehrter Reihenfolge die gleichen Veränderungen, sodass die motorischen Stränge oberhalb den sensibeln unterhalb der Geschwulst entsprechen.

Ein Versuch, die Nervenfasern mit Osmium zu färben, ergab an Zupfpräparaten ebenfalls das Resultat der Abnahme ihrer Zahl an den betreffenden Stellen, jedoch war die Färbung nicht als eine befriedigende anzusehen.

C. Rückenmark.

1. Das untere Lendenmark

zeigt an Kalipräparaten in den Hintersträngen eine reichliche Anhäufung von Körnchenzellen. Dieselben liegen nur in den Hintersträngen und zwar in verschiedener Dichte vertheilt, sodass dem Untersucher bei schwacher Vergrösserung helle und dunkle Felder auffallen. Ich habe dieselben in der nebenstehenden Figur mit den Buchstaben *A, B, C* und *D* bezeichnet.

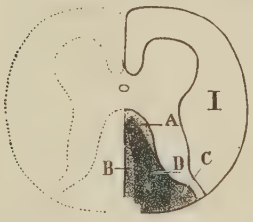

Die Zone *A,* beiderseits vorn aussen in den Hintersträngen gelegen, ist nach vorn und aussen begrenzt von der grauen Substanz, nach hinten und innen von einer geraden Linie, welche von der tiefsten Stelle der hinteren Medianfissur nach aussen und hinten auf das Hinterhorn zuläuft und dasselbe kurz vor seiner Umbiegungsstelle nach aussen erreicht.

In diesem Bezirk liegen nur ganz spärliche, weit zerstreute Körnchenzellen.

Etwas reichlicher, jedoch ebenfalls noch in mässiger

Dichte, finden sich die Körnchenzellen in der Zone *B*. Dieselbe liegt als ziemlich schmales Feld beiderseits neben der hinteren Medianfissur.

Seitwärts erstreckt sie sich bis zu einer Linie, die etwas hinter der hinteren Commissur beginnt und anfangs spitzwinklig zur hinteren Medianfissur, im weiteren Verlaufe derselben parallel nach hinten verläuft. Ob diese Linie sich an der hinteren Peripherie des Rückenmarks wieder der Mittellinie nähert, oder sich von ihr entfernt, konnte nicht nachgewiesen werden, da es nicht gelang einen Querschnitt zu erhalten, an welchem der hintere innere Winkel der Hinterstränge nicht ausgebrochen gewesen wäre. Ich habe daher diese Gegend in der beigefügten Zeichnung nicht ausgefüllt.

Die Zone *C* zeigt etwa denselben Körnchenzellengehalt, wie die Zone *B*. Sie bildet ein rundliches, hinten aussen in den Hintersträngen gelegenes Feld, welches den inneren Winkel zwischen den austretenden hinteren Wurzeln und der hinteren Peripherie des Rückenmarks einnimmt. Sie hat von den bisher beschriebenen Zonen die geringste Ausdehnung.

Den ganzen Rest der Hinterstränge umfasst die Zone *D*. Sie ist durch sehr dicht gelegene Körnchenzellen ausgezeichnet. Sie reicht, wie aus der Zeichnung ersichtlich, an den beim Schneiden der Präparate ausgefallenen hinteren inneren Winkel der Hinterstränge heran, sodass sich über ihre Ausdehnung in dieser Richtung nichts Bestimmtes sagen lässt.

Alle vier Zonen sind in durchaus symmetrischer Weise auf beiden Rückenmarkshälften leicht abzugrenzen. Der Uebergang von einer zur andern ist jedoch nur zwischen *A* und *D* ein scharf markirter. *B* und *C* gehen mehr allmählich in *D* über.

2. Das Lendenmark

in der Höhe des IV. Lumbalnerven lässt gleichfalls zahlreiche Körnchenzellen in den Hintersträngen erkennen. Die Figur, welche dieselben bilden, ist im Allgemeinen

der zuerst beschriebenen ähnlich. Nur sind die degenerirten Partieen mehr an die hintere Medianfissur herangerückt.

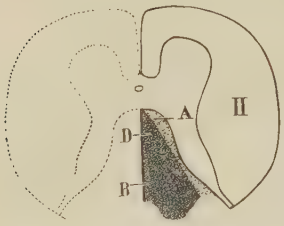

In den äusseren Theilen der Hinterstränge liegt die von Körnchenzellen fast ganz freie Zone *A*. Dieselbe hat sich hier weniger verbreitert als verlängert. Sie reicht als schmaler Saum, die Zone *D* vom Hinterhorn trennend, bis in die hinteren Partieen des Hinterstranges hinein.

Die Zone *D* ist dadurch etwas schmäler geworden, erreicht jedoch die hintere Commissur in derselben Weise wie in Figur 1.

Auch ihr Gehalt an Körnchenzellen ist derselbe geblieben wie im Sacralmark.

Zunächst der Medianfissur, in der Zone *B*, liegen auch im mittleren Lendenmark die Körnchenzellen weniger dicht wie in *D*, jedoch erscheint bei wiederholten Vergleichen mit Präparaten aus dem unteren Lendenmark der Unterschied zwischen *D* und *B* nicht ganz so erheblich. Während bei ganz schwacher Vergrösserung die Körnchenzellen weiter unten annähernd wie ein schwarzes Band erscheinen, das auch nach der Medianfissur hin einigermassen abgrenzbar ist, markirt sich hier die Grenze nur sehr undeutlich.

Die Zone *B* hat nicht nur an Körnchenzellengehalt zugenommen, sondern sich auch entschieden verkleinert, indem sie von der hinteren Commissur ein gutes Stück zurückgewichen ist.

Ueber die hinteren Partieen der Hinterstränge ist leider nur zu bemerken, dass sie wegen mangelhafter Härtung des Rückenmarks der Untersuchung nicht zugänglich waren. Ueber das Schicksal der Zone *C* in Fig. 1 lässt sich also nichts angeben. Die defecte Partie ist in der Fig. 2 fortgelassen worden.

3. Das Brustmark.

Vom Lendenmark aufwärts nimmt die Degenerationsfigur auf dem Querschnitt rasch an Grösse ab, indem ihre äussere Begrenzungslinie einen immer spitzeren Winkel mit der hinteren Medianfissur bildet. Zugleich verwischt sich der Unterschied zwischen den Zonen *B* und *D* durch Zunahme der Körnchenzellen in *B* vollständig.

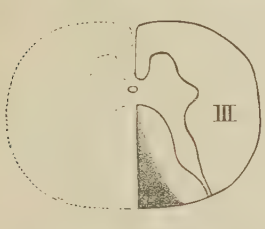

Die äusseren Parthieen der Hinterstränge verlieren ihren Körnchenzellengehalt ganz und erstrecken sich als ein einziges breites, nicht degenerirtes Feld an der Innenseite der Hinterhörner von der hinteren Commissur bis zur hinteren Peripherie.

Damit fällt eine Eintheilung der Hinterstränge in mehrere Zonen fort. Wir haben es im mittleren Brustmark nur noch mit einer Degenerationsfigur zu thun, die beiderseits als rechtwinkliges Dreieck der hinteren Medianfissur anliegt. Die längere Kathete dieses Dreiecks fällt mit der Medianlinie, die kürzere mit der hinteren Peripherie des Rückenmarks zusammen.

Die Hypotenuse beginnt an der hinteren Commissur, geht jedoch nicht ganz gradlinig, sondern mit einer anfangs schwachen, später stärkeren Convexität nach innen zur hinteren Peripherie.

In der so entstehenden zeltförmigen Degenerationsfigur liegen nun die Körnchenzellen im Allgemeinen sehr dicht, doch ist eine deutliche Abnahme derselben in den vorderen Partieen zu bemerken. Dicht an der hinteren Commissur liegen sehr spärliche, an der hinteren Peripherie reichliche Körnchenzellen.

Die äussere Grenze der Degeneration markirt sich jedoch in den vorderen Partieen fast ebenso scharf wie in den hinteren durch die starke Transparenz des Kalipräparates im Bereiche der Körnchenzellen.

4. Das Halsmark.

Hier wird aus der Zeltform die schon erwähnte Flaschenform. Es verschmälert sich die Degenerationsfigur des Brustmarks an ihrem hinteren Ende, während sie in ihrer vorderen Hälfte etwas breiter wird. Zugleich tritt sie von der hinteren Medianfissur mehr und mehr zurück, sodass schon im mittleren Halsmark die intacte äussere Zone etwa dem vordersten Fünftel der genannten Fissur anliegt.

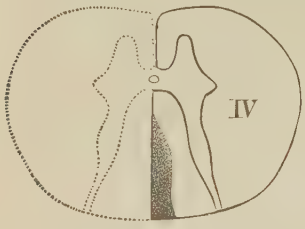

Die „Flaschenform" zeigt über dem Fusse eine leichte Einschnürung. Beiderseits fällt die äussere Begrenzungslinie mit einem besonders in den hinteren Abschnitten deutlichen bindegewebigen Septum zusammen. Auch im Halsmark erscheinen die Körnchenzellen in den hinteren Abschnitten der degenerirten Partie stärker angehäuft als in den vorderen.

Von der Schärfe der Degenerationsgrenzen gilt hier ebenfalls dasselbe wie beim Brustmark.

An der grauen Substanz, sowie den Vorder- und Seitensträngen wurde im ganzen Verlaufe des Rückenmarks eine Veränderung nicht wahrgenommen.

Peripherische Nerven oder Muskeln lagen zur Untersuchung nicht vor.

Halten wir eine Umschau in der Litteratur, so finden wir nur eine ziemlich geringe Zahl entsprechender Fälle beschrieben.

Die erste einschlägige Beobachtung stammt von Cornil, über dessen Fall Bouchard *) Folgendes angiebt:

> Ein Tumor innerhalb des Wirbelkanals comprimirte die Cauda equina, ohne das Rückenmark zu berühren.

*) Archives générales 1866.

Das Rückenmark zeigte in seiner ganzen Länge eine Rarefaction der Nervenröhren in den Hintersträngen. Diese Rarefaction war in der Höhe der Lendenanschwellung in der ganzen Ausdehnung der Hinterstränge zu bemerken, verminderte sich jedoch an Intensität, je höher man kam, und beschränkte sich auf die hintere innere Partie. Die Gestalt dieser Veränderung, wie sie sich auf Querschnitten markirte, war nicht dieselbe, welche nach Läsionen des Rückenmarks selbst sich findet: anstatt durch zwei gerade, nach hinten divergirende Linien begrenzt zu sein, war sie hier von einem Kreisbogen umschrieben, dessen Convexität nach vorn gegen die Commissur gerichtet war und dessen beide Enden auf der hinteren Oberfläche des Rückenmarks ruhten. In der Mitte des Cervicalmarks war nach der Abbildung der Kreisbogen sehr flach, sodass die den vorderen zwei Dritteln der hinteren Medianfissur anliegenden Theile der Hinterstränge von der Degeneration frei blieben.

Die Degeneration hörte im IV. Hirnventrikel auf.

Angaben über die Art des Tumors und klinische Daten fehlen.

Der zweite von Lange*) beschriebene Fall war mir ebenfalls nur im Referat zugänglich.

Ein 42jähriger Mann starb nach 18monatlichen Leiden an excentrischen Schmerzen sammt Schwächung des Gefühls und der Bewegung in den Beinen.

Bei der Section fand sich der unterste Theil des Spinalkanals ausgefüllt mit einer 9—10 cm langen einigermassen cylindrischen Geschwulst von ziemlich fester, etwas schwammiger Consistenz. (Ein kleinzelliges Sarkom.)

Die Geschwulst reichte mit ihrem, ein wenig zugespitzten Ende ungefähr 1 cm über das unterste, etwas nach links gebogene Ende des Rückenmarks hinauf. Die meisten Nerven in der Cauda equina waren nach links verdrängt, einzelne verliefen jedoch auf der rechten Seite der Geschwulst. Viele dieser Nervenwurzeln waren deutlich comprimirt und atrophisch. Die Atrophie der hinteren Nervenwurzeln setzte sich

*) Nord. med. Arkiv. Referat in Virchow-Hirsch, Jahresbericht 1872.

über ihre ganze Länge fort, von der durch die Geschwulst afficirten Partie an bis zu ihrer Insertion am Rückenmark; die vorderen Wurzeln hatten dagegen zwischen der Geschwulst und dem Austritt aus dem Rückenmark ihre normale Dicke.

Das Rückenmark hatte natürliche Form und Consistenz.

Auf dem Querschnitte des Rückenmarks sah man makroskopisch von der Mitte des Brustmarks nach oben bis zum verlängerten Mark einen schmalen Keil, dessen Mittellinie ungefähr mit der Fissura longitudinalis posterior zusammenfiel.

Aus den im Original beigefügten 10 Abbildungen des mikroskopischen Befundes ersieht der Referent, dass die Degeneration im Lendenmark ziemlich diffus war nnd sich beinahe über den ganzen Querschnitt der Hinterstränge erstreckte.

Weiter oben concentrirte sich die Degeneration nach und nach zu beiden Seiten der Fissura long. poster., und ungefähr von der Mitte des Brustmarks an hatte die degenerirte Partie den Durchmesser, welchen sie in der oberen Hälfte der Medulla behielt.

Ueber einen dritten Fall berichtet Simon*):

Eine 26jährige Arbeiterfrau erkrankte im Herbst 1872 mit Schmerzen im Kreuz und im linken Bein. Später wurde auch das rechte Bein ergriffen. Dazu gesellte sich eine Schwäche, die das Gehen erschwerte.

Im Februar 1873 waren die Beine noch gut genährt, auch konnte Patientin dieselben, im Bette liegend, gut bewegen, zu gehen hingegen vermochte sie nur mit grossen Schmerzen und mit Unterstützung.

Sensibilität und Reflexe sowie Blasenfunction normal, Stuhl retardirt.

Vom April bis August bestanden stete Schmerzen. Fast vollständige Lähmung der Beine trat ein, auch wurde die Sensibilität etwas herabgesetzt. Vom April ab machte sich Blasenschwäche geltend nebst zeitweiliger Incontinentia alvi.

Am 9. August erfolgte eine wenig schmerzhafte Geburt, die den Eindruck einer vollständig normalen machte. Seit der Entbindung war jedoch die Incon-

*) Westphal's Arch. f. Psychiatrie 1875. S. 115.

tinentia alvi eine beständige. Bald wurde die Lähmung der Beine vollkommen, auch die Sensibilität nahm rasch so weit ab, dass Nadelstiche nicht mehr gefühlt wurden. Schliesslich beendigten Decubitus, Fieber, Cystitis und Magendarmkatarrh am 16. September 1873 die Scene.

Die Section ergab als Hauptbefund in dem mit der Dura verklebten Sack der Pia neben dem untersten Theil des Rückenmarks eine länglichrunde Geschwulst von 8,0 cm Länge, 1,9 cm Breite, 1,5 Dicke, weissgelblicher, körniger Schnittfläche.

Der Tumor hat das Filum terminale etwas zusammengedrückt, doch zeigt dasselbe keine auffallende Formveränderung. Viele vordere sowie hintere Stränge der Cauda equina gehen an die Geschwulst heran. Sie lassen sich zum grossen Theil herausschälen; bei einzelnen gelingt dies nicht.

Nachdem das Rückenmark einige Tage in doppeltchromsaurem Kali gelegen, erwiesen sich die Hinterstränge in ihrer ganzen Länge, aber mit nach oben abnehmender Intensität erkrankt, wie die weisse Färbung der betroffenen Theile ergab. Die vorläufige Untersuchung (Zerzupfung) ergab in dem weissen Gewebe zahllose Körnchenzellen, dagegen erwies sich die Adventitia der Gefässe frei von solchen. Uebrigens fanden sich auch viele Nervenfasern und Axencylinder.

Die Körnchenzellen-Entartung hatte das Lendenmark in seiner ganzen Breite ergriffen, im Brustmark trat ein Streifen unveränderter (grünbraun gefärbter) weisser Substanz am Saume der hinteren Hörner auf. Dieser Streifen war im untersten Brustmark sehr schmal. Gegen die Mitte des Brustmarks hin hatte er beträchtlich zugenommen und zeigte Keilform, die Breite gegen die Peripherie, die Spitze gegen die centrale graue Substanz gerichtet. Im obersten Brustmark und im Halsmark endlich waren nur die Gollschen Keilstränge entartet.

Die Körnchenzellen-Entartung setzte sich bis in die Clavae fort.

Das Rückenmark erwies sich in seinen übrigen Theilen vollständig intact.

Die unterste Spitze des Rückenmarks, die allenfalls von dem Tumor hätte comprimirt werden können,

zeigte keine Formveränderungen, wie solche durch Druck hervorgebracht werden.

Querschnitte durch das fast erhärtete Mark zeigten die Körnchenzellen innerhalb eines faserigen Gewebes, ausserdem aber fanden sich relativ viel mehr markhaltige Nervenfasern und insbesondere auch Axencylinder, als man nach der Zerzupfung des frischen Präparats hätte glauben sollen.

Angaben über eine Degeneration in den hinteren Wurzeln fehlen.

Den folgenden Fall beobachtete Lachmann *):

Bei einem 46jährigen, früher gesunden Manne stellten sich Blasenlähmung und Stuhlretardation ein.

Ein Jahr später bemerkte er leichte Parästhesien (Kälte-, Hitzegefühl, Ameisenkriechen) in den unteren Extremitäten.

Während letztere Beschwerden nach einigen Monaten spurlos verschwanden, führte die Blasenlähmung zu einer intensiven Cystitis. Dazu gesellten sich endlich schwere Digestionsstörungen und Decubital-Geschwüre, so dass nach 2jährigem Bestehen des Blasenleidens unter allgemeinem Marasmus der Tod erfolgte.

Die Obduction ergab ausser hämorrhagischer Cystitis mit trabeculärer Hypertrophie der Blasenwand und leichter Hydronephrose unerwarteter Weise einen Tumor im Sacralkanal.

In dem stark erweiterten Durasack lag dicht unterhalb des Conus medullaris, eine Fortsetzung desselben bildend, ein 9 cm langes, 2,2 cm breites und 1,5 cm dickes Gliom von im Allgemeinen rundlicher Gestalt. Am unteren Ende der Geschwulst war das Filum terminale noch in einer Länge von 9 cm vorhanden.

Von den Nervensträngen der Cauda equina lässt sich die Tumormasse leicht isoliren. Es gehen an ihrer Oberfläche an verschiedenen Stellen haarfeine Fäden ab, diese lassen sich jedoch bis an das untere Ende des Rückenmarks verfolgen.

Das Rückenmark zeigt weder makroskopisch, noch mikroskopisch Veränderungen.

Ebensowenig scheinen die Nervenstränge der Cauda

*) Westphal's Archiv XIII. S. 51.

equina verändert gewesen zu sein, wenigstens wird über dieselben nichts darauf Hindeutendes berichtet.

Benjamin*) berichtet über einen 60 Jahre alt gewordenen Mann, der 7 Jahre vor seinem Tode als erstes Krankheitssymptom durchfahrende Schmerzen in den unteren Extremitäten bekam.

Bald wurden diese, dann auch die Blase gelähmt, sodass der Urin durch den Katheter entleert werden musste.

Dieser Zustand dauerte unverändert bis zum Tode, ohne dass die motorische Paralyse den geringsten Einfluss auf die Schmerzen übte. Die Heftigkeit derselben steigerte sich im Gegentheil fortwährend und zuletzt oft bis zu einem fast unerträglichen Grade.

Bei der Section ergab sich ein auf der Cauda equina, 6 cm vor ihrem Ende liegendes birnförmiges, 3 cm langes Neurom. Mehrere Nervenäste laufen über dasselbe fort, nur äusserlich mit dem Tumor verklebt, andere gehen direct in den Tumor hinein, ohne wieder daraus hervorzukommen.

Die betreffenden Nervenstämme enthalten schon vor ihrem Eintritte in den Tumor, wo sie scheinbar noch ganz gesund sind, Pigment, Fett und neugebildete Zellenmassen.

Ob in letzterer Beziehung die vorderen Wurzeln sich von den hinteren unterscheiden, wird nicht angegeben.

Ein Rückenmarksbefund fehlt.

Leyden**) führt bei Besprechung der Rückenmarksgeschwülste folgenden Fall an:

Ein 22 Jahre alter Soldat erkrankte unter heftigen Schmerzen, die vom Os sacrum nach den Beinen hin ausstrahlten. Nach einiger Zeit traten paretische Erscheinungen auf, sodass er das Krankenhaus aufsuchen musste. Es stellte sich im weiteren Verlaufe vollständige Paraplegie der unteren Extremitäten bei unveränderten Schmerzen ein. Schliesslich erfolgte der Tod durch Cystitis und Decubitus ein Jahr nach Beginn der Erkrankung.

*) Virchow's Archiv XI 1857. Seite 87.
**) Rückenmarkskrankheiten. S. 467.

Die Section ergab einen Tumor von der Grösse einer kleinen Wallnuss, an der Hinterseite des Rückenmarks, da, wo die Cauda equina beginnt.

Einen von Cruveilhier beobachteten Fall theile ich mit nach dem von Lachmann *) gegebenen Referat.

Eine ältere Frau erkrankte im Revolutionsjahre 1830 nach einem Strassenbombardement, durch das sie in furchtbare Aufregung versetzt war, mit Lähmung der unteren Extremitäten.

Später traten Contracturen in letzteren, Paralyse der Blase, des Rectum und Decubitus hinzu und nach 3jährigem Siechthum starb die Frau.

Bei der Section fand sich ein Tumor, der nach der Abbildung dem Filum terminale angehört und den Cruveilhier als Encéphaloïde bezeichnet. Der unterste Theil des Rückenmarks war normal. Etwas höher zeigten sich die Hüllen mit dem Mark verwachsen und letzteres selbst in grosser Ausdehnung erweicht und verflüssigt. Weiter oben zeigten nur die Hinterstränge eine Erkrankung in ihren mittleren Theilen.

Der Tumor hatte die Cauda equina anscheinend durchaus nicht lädirt, ich glaubte aber aus später ersichtlichen Gründen die Cruveilhier'sche Beobachtung nicht übergehen zu dürfen.

Endlich gebe ich den von Fischer **) beobachteten Fall in Kürze wieder:

Ein 38jähr. Schneider verletzte sich beim Reiten die untere Lendengegend und litt seit dieser Zeit an Schmerz in der Lumbal- und Sacralgegend, welcher allmählich heftiger wurde und sich über die Beine verbreitete.

Nach etwa 2jähr. Krankheit wurde er bettlägerig, „er konnte weder seine Lenden, noch seine unteren Glieder bewegen". „Dieselben waren taub, und obgleich er im linken Bein kein Gefühl hatte, so klagte er doch sehr über ein Gefühl von Hitze in diesen Theilen". Patient lag wegen grosser Schmerzen meist auf den Knieen und Ellenbogen.

*) l. c. S. 61.

**) Transact of the Prov. med. and surg. assoc. Vol. X. 1842. Referat in Schmidt's Jahrbüchern Bd. 39. 1843. Seite 286.

Einige Wochen vor dem Tode stellte sich Incontinenz des Harns ein, nachdem schon Monate lang vorher die Harn- und Stuhlentleerung beschwerlich gewesen war. Nach 3jährigem Leiden trat der Tod ein.

Die Section ergab, dass die Bögen und Körper der Lendenwirbel theilweise cariös waren. Den Sacralkanal füllte eine unregelmässig gestaltete Geschwulstmasse aus, „deren Natur nicht genauer festgestellt werden konnte". „Das Rückenmark selbst war ganz gesund."

Von Veränderungen der Caudastränge wird nichts erwähnt.

Wenden wir uns nach dieser Uebersicht über die Litteratur wieder unserem Falle zu, um dessen Erscheinungen im Vergleich mit dem bisher Beobachteten näher zu betrachten.

In ätiologischer Beziehung ergab die Anamnese nichts Bemerkenswerthes. Es scheint überhaupt nach den bisher bekannten Fällen weder das Alter noch das Geschlecht oder die Lebensweise einen Einfluss auf die Entstehung eines Tumors im Sacralkanal auszuüben.

Nur bei dem zuletzt recapitulirten Falle von Fischer lag ein Trauma als ätiologisches Moment unzweifelhaft vor.

Die Beurtheilung dieses Zusammenhanges wird leider durch die mangelnde Feststellung der Geschwulstart, um die es sich handelte, sehr erschwert.

Es sind Fälle bekannt, in denen nach cariöser Zerstörung von Theilen der Wirbelsäule eine Eitersenkung in das unterste Ende des Duralsackes erfolgte und zu denselben Symptomen Veranlassung gab, wie ein Tumor an derselben Stelle. Vielleicht handelte es sich auch in dem Falle Fischer's um eine pyogene Tumormasse, besonders da dieselbe nicht an der Stelle des Trauma, sondern erheblich tiefer sass.

Das Initialsymptom bildeten in unserm Falle sensible Reizerscheinungen in Gestalt von durchschiessenden Schmerzen, eine Beobachtung, die den Be-

richten der Autoren (ausser Lachmann) vollkommen entspricht.

Die den Schmerz verursachende Compression erstreckte sich vorwiegend auf diejenigen Nerven, welche an der Bildung des Plexus sacrococcygaeus theilnehmen. Daher wurden die Schmerzen hauptsächlich im Ischiadicusgebiete, ferner an den Clunes am Perineum, an der hinteren Seite des Scrotum und an der Haut über dem Kreuzbein lokalisirt.

Was die „Steifigkeit im Kreuz" anlangt, d. h. eine Behinderung der Bewegung durch Schmerzen, so kann diese bei Tumoren des Wirbelkanals durch die bei Biegungen der Wirbelsäule eintretende erhöhte Compression bedingt sein (Leyden). In unserem Falle konnte diese stärkere Compression nicht eintreten, wir müssen uns vielmehr vorstellen, dass jede solche Biegung eine Zerrung an der durch den Tumor fixirten Cauda equina zur Folge hatte.

Der einzige Fall von Tumor der Cauda equina, dessen erste und fast einzige Symptome im Bereiche der motorischen Sphäre lagen, ist der von Lachmann.

Dieser Autor nimmt eine „isolirte Compression der Blasennerven durch den Tumor" an. Bei näherer Erwägung dürfte diese Annahme sehr gewagt erscheinen.

Die zeitweilig von dem betreffenden Kranken verspürten leichten Parästhesieen sind allerdings wahrscheinlich Compressionserscheinungen, die bei einem so grossen, frei im Durasacke flottirenden Tumor leicht entstehen konnten; aber gerade das Verschwinden derselben macht eine dauernde stärkere Compression mehrerer Stränge der Cauda zweifelhaft.

Die Blasennerven verlaufen in mehreren nicht genau bekannten Wurzeln des Rückenmarks, eine isolirte Compression der Blasennerven würde also eine ganz besondere Empfindlichkeit derselben, die sich in allen anderen Fällen nicht gezeigt hat, voraussetzen.

Lachmann selbst nimmt für den Fall von Cruveilhier an, dass das Rückenmark wegen des anhängenden Tumors schon vor dem Auftreten der Herderkrankung nicht mehr

ganz normal gewesen sei. Da die Verhältnisse in seinem Falle völlig analoge sind, liegt es näher, den Grund für die Blasenlähmung in eben dieser, allerdings unbewiesenen, krankhaften Beschaffenheit des Rückenmarks, und nicht in einer Compression durch den Tumor zu suchen.

Wir kommen zu dem zweiten Stadium des Krankheitsverlaufes, welches durch das Auftreten von Lähmungen und Hypästhesie eingeleitet wird. Der Eintritt dieser Symptome unterbrochener Nervenleitung erfolgte in unserem Falle, wie in den meisten anderen, sehr allmählich, so dass sich der Zeitpunkt des Anfangs der Schwäche nicht genau bestimmen liess.

Sehen wir von der intercurrenten toxischen Paraplegie ab, so hielten sich im Allgemeinen die motorische und sensible Schwäche der Beine auf gleicher Höhe und erreichte selbst sub finem einen nur mässigen Grad.

Eine Prüfung der elektrischen Erregbarkeit, welche über den Sitz der Erkrankung peripherisch von der weissen Substanz des Rückenmarks hätte Aufschluss geben können, scheint nicht angestellt worden zu sein. Angaben in dieser Richtung fehlen übrigens auch in der herangezogenen Litteratur vosllständig.

Bei weitem in den Vordergrund trat die sogenannte Sphincteren-Lähmung. Auch in diesem Punkte herrscht unter den Autoren fast vollständige Uebereinstimmung.

Die grössten Schwierigkeiten bietet die Deutung der vollständigen Paraplegie, die in unserem Falle nach Einverleibung des Cyankaliums eintrat. Eine genügende Erklärung für diesen, bisher nicht beobachteten Erfolg des Giftes dürfte um so weniger möglich sein, als es sich bei unserem Patienten um einen durch die Rückenmarksaffection wie durch den fortgesetzten Morphiumgebrauch veränderten Organismus handelte. Auch ist es nicht bekannt, welche Mittel etwa in Anwendung gekommen sein mögen.

Ich kann es nicht unterlassen, an dieser Stelle auf die Arbeit von Kohts*) hinzuweisen, der für die Ent-

*) Berliner klin. Wochenschr. 1873 S. 293.

stehung plötzlicher Lähmungen bei Rückenmarksaffectionen den Schrecken als ätiologisches Moment in Anspruch nimmt. Bei einem Fall von „Myelomalacie“ und einem von „Paraplegia dolorosa“ (der erste ist mit Obductionsbefund berichtet, der zweite ohne einen solchen) traten Lähmungen der unteren Extremitäten als Initialsymptom nach heftigem Schrecken vom Bombardement her auf. Auch der oben referirte Fall von Cruveilhier wird von Kohts als Analogon für seine Beobachtungen herangezogen.

Wenn wir diesen von Kohts supponirten und auch von anderer Seite (Brieger, Pel) zur Erklärung in ähnlichen Fällen herangezogenen Causalnexus zwischen Schreck und anatomischen Veränderungeu im Rückenmark mit der Wirkung des Cyankalium vergleichen, so wäre vielleicht das Tertium comparationis in der Wirkung auf das Gefässsystem zu suchen, die ja bei beiden in exorbitanter Weise hervortritt.

Es lässt sich ja denken, dass ein an sich nicht mehr normaler Abschnitt des Nervensystems auf starke Schwankungen des Blutdrucks in ganz besonderer Weise reagiren kann, jedoch dürften zur endgültigen Beurtheilung dieser Verhältnisse noch weitere Erfahrungen abzuwarten sein.

In eine dritte Krankheitsepoche würde man zweckmässig die zum Tode führenden Ernährungsstörungen zusammenfassen. Dieselben sind zunächst localer Natur und zeigen sich am Kreuzbein und in der Blase als Decubitus resp. Cystitis.

In zweiter Linie könnte man den wiederholt beobachteten Magendarmkatarrh hierher rechnen, sei es, dass er auf nervöser Grundlage oder auf amyloider Entartung infolge der Eiterung am Kreuzbein beruhe.

Diese finalen Erkrankungen bieten bei den einzelnen Fällen so wenig Abweichungen wie Interesse. Es sei nur betont, dass meistens, wie in unserem Falle eine Summirung der Leiden bis zum Lebensende stattfindet. Wenn auch längere oder kürzere Remissionen eine

Besserung vortäuschen können, so führt doch die Affection regelmässig zum Tode.

Dass dabei keine Therapie einen dauernden Erfolg haben kann, liegt wohl auf der Hand.

Was den anatomischen Befund anlangt, so gehörte unser Fall zu den selteneren, bei denen es sich um ein Sarcom handelte, während in der Mehrzahl der übrigen Beobachtungen der Tumor in die Klasse der Neurome resp. Gliome gehört.

Ich wende mich zu der anatomischen Veränderung, welche das grösste Interesse in Anspruch nimmt, der secundären Degeneration im Rückenmark. In dieser liegt ein wesentlicher Unterschied unseres Falles von den bisher beobachteten.

Der Fall Bouchard's steht, was die Form der Degenerationsfigur auf dem Querschnitte anlangt, vereinzelt da. Wir können, zumal da Bouchard selbst die auffällige Gestalt seiner Degenerationsfigur und deren im Cervicalmark auf den hinteren inneren Winkel der Hinterstränge beschränkte Ausdehnung hervorhebt, nicht wohl annehmen, dass es sich um eine ungenaue Untersuchung handelt. Es muss dahingestellt bleiben, ob sich die Compression in ungewöhnlicher Weise auf einzelne, vielleicht die untersten Stränge der Cauda erstreckte, oder ob sonst abnorme Verhältnisse obwalteten.

Was den Fall Simon's betrifft, so stimmen die von ihm geschilderten Verhältnisse im Ganzen mit unseren Ergebnissen überein. Simon berichtete jedoch nicht über eine ungleiche Vertheilung der Körnchenzellen innerhalb der Degenerationsfelder.

Dass ich Lange's Arbeit nicht im Original zum Vergleich heranziehen konnte, ist sehr zu bedauern. Aus dem knrzen Referat lässt sich nur mit Wahrscheinlichkeit entnehmen, dass seine Degenerationsfiguren im unteren Rückenmark eine ungleiche Vertheilung der Körnchenzellen zeigen.

In unserem Falle haben wir eine secundäre Degenera-

tion vor uns, die in den unteren Parthieen die ganzen Hinterstränge, jedoch mit sehr ungleichmässiger Intensität befallen hat, während sie weiter oben auf einen Theil derselben sich ziemlich gleichmässig erstreckt. Dass wir in den degenerirten Partieen directe Fortsetzungen der comprimirten hinteren Wurzeln vor uns haben, liegt auf der Hand. Wie ist aber die ungleiche Vertheilung der Degeneration auf dem Querschnitte zu beurtheilen?

Ehe ich zur näheren Erörterung dieser Frage schreite, sei ein Rückblick auf den augenblicklichen Stand der Lehre vom Faserverlauf in den Hintersträngen des Rückenmarks, soweit es für unsere Betrachtung angezeigt ist, gestattet.

Die Hinterstränge enthalten aufsteigende Fasern, die ihnen von den hinteren Wurzeln zugeführt werden. Dieselben erreichen nur zum kleineren Theil die Medulla oblongata. Die Mehrzahl biegt nach kürzerem oder längerem Verlaufe nach aussen um und senkt sich in die graue Substanz der Hinterhörner ein.

Es ist bis jetzt nicht festgestellt, wie sich diese Nervenfasern bei ihrem Eintritte in die Hinterstränge verhalten, welchen Weg sie in denselben einschlagen und nach welchen Regeln der Austritt aus den Hintersträngen erfolgt.

Man kennt im Hals- und oberen Brustmark ein geschlossenes Fasersystem, die Goll'schen Stränge, die sich durch anatomische Eigenthümlichkeiten von der Umgebung leicht differenziren lassen.

Wie die Goll'schen Fasern sich weiter unten verhalten, ist aus den anatomischen Merkmalen nicht ersichtlich und bis jetzt nur vermuthungsweise bekannt. Nach Flechsig scheinen sich in einer bestimmten Entwickelungsepoche den Goll'schen ähnliche Fasern im unteren Dorsalmark in einer zwischen Hinterhörner und Septum posterius eingeschobenen Zone, im Lendenmark an der hinteren Peripherie und unmittelbar neben dem genannten Septum zu finden.

Die Goll'schen Stränge enthalten vorzugsweise die vom Lendenmark aufsteigenden Fasern.

Ob denselben eine besondere physiologische Stellung und somit die Berechtigung als besonderes System zu gelten zukommt, ist fraglich.

Die menschliche Pathologie giebt über das Vorhandensein verschiedener Fasersysteme in den Hintersträngen des Lendenmarks bis jetzt nur einige Andeutungen. Ausser der secundären Degeneration kommt wohl nur noch die bei der Tabes sich findende graue Degeneration für uns in Betracht. Diese etablirt sich im Anfang der Erkrankung vorzugsweise in den äusseren Partieen der Hinterstränge und kennzeichnet sich auf dem Querschnitte als ein an den Hinterhörnern verlaufender grauer Streifen (Bandelette externe. Charcot).

Durch die Arbeiten von Westphal ist es nachgewiesen und von Strümpell weiterhin bestätigt worden, dass wenn diese Zone im Lendenmark degenerirt ist, das Kniephänomen fehlt, während umgekehrt dasselbe vorhanden ist, wenn diese Zone sich gesund zeigt.

Die unserer Zone *A* entsprechenden vorderen äusseren Felder sind bei der Tabes in der Regel frei. Ferner finden sich bei dieser Erkrankung im Brust- und Lendenmark die hinteren und äusseren Parthien der Hinterstränge und ein schmales, beiderseits der hinteren Medianfissur anliegendes Feld öfter frei, oder relativ viel weniger betroffen.

Vergleicht man unsere Degenerationsfiguren mit den namentlich von Strümpell gegebenen Bildern, so muss als übereinstimmend die vorwiegende Erkrankung der mittleren Partieen der Hinterstränge bei fast vollständigem Freibleiben der äusseren vorderen und hinteren Felder in die Augen fallen.

Auch das schmale, neben der hinteren Medianfissur liegende Feld (unsere Zone *B*) nimmt bei der Tabes eine Sonderstellung ein durch seine relative Immunität.

Man wird dadurch zu der Annahme geneigt, dass die bei der Tabes in der Regel am frühesten und intensivsten erkrankende Region derjenigen entspricht, welche sich in unserm Falle als die hauptsächlich die Fortsetzung der hinteren Wurzeln führende ergeben hat.

Von Wichtigkeit für die Beurtheilung unseres Falles sind die experimentellen Beobachtungen von Schiefferdecker *), Singer **) und Kahler ***).

Dem ersten Autor verdanken wir die Grundlage unserer Kenntnisse über secundäre Degeneration nach Durchschneidung des Rückenmarks.

Die Figur der aufsteigenden Degeneration nach Durchschneidung des unteren Brustmarks des Hundes entspricht im Wesentlichen derjenigen beim Menschen nach Compression des Rückenmarks in gleicher Höhe.

Singer durchschnitt einseitig bei Hunden den 1. und 2. Sacral- und den 6. und 7. Lendennerven und fand im Rückenmark eine totale Degeneration des betreffenden Hinterstranges, die jedoch in den äusseren Parthien viel intensiver war als in den medialen.

Vom fünften Lumbalnerven an entfernte sich das Degenerationsfeld vom Hinterhorn und concentrirte sich nach der Medianlinie hin. Im Brustmark beschränkte es sich auf eine schmale rechtwinklige, der Medianfissur beiderseits anliegende Zone.

Kahler rief beim Hunde an den hintern Wurzeln des Rückenmarks eine Compression hervor durch Einbringen von Wachs in den Duralraum.

Es waren in einem besonders günstigen Falle alle hinteren Wurzeln einer Seite vom fünften Halsnerven bis zum zweiten Brustnerven comprinirt.

Die dadurch bedingte aufsteigende secundäre Degeneration ergriff den ganzen Hinterstrang der betreffenden Seite mit Ausnahme des Goll'schen Stranges. Innerhalb des degenerirten Feldes machte sich eine Differenz in der Intensität der Erkrankung geltend und zwar war die dem Goll'schen Strange anliegende Partie am stärksten, weniger stark eine am Hinterhorn gelegene,

*) Virchow, Archiv 67. 1876.
**) Sitzungsberichte der K. Acad. d. Wiss. October-Heft 1881.
***) Zeitschrift für Heilkunde (Prag) 1882. Heft 3 und 4.

und am schwächsten eine zwischen diesen beiden sich hinziehende Zone degenerirt.

Weiter oben entfernte sich die Degenerationsgrenze vom Hinterhorn und rückte gegen die Mittellinie vor, während die Unterschiede in der Erkrankungs-Intensität sich verloren.

Für das Rückenmark des Hundes folgert Kahler aus diesem Versuche, wie aus anderen ähnlichen, dass die direct zur Oblongata aufsteigenden Fasern in den Hintersträngen „in ungeahnter Regelmässigkeit und zwar in der Weise angeordnet sind, dass je tiefer die Eintrittsstelle einer hinteren Wurzel ist, um so näher die direct in dem gleichseitigen Hinterstrange aufsteigenden Fasern derselben dem hintren Ende des Septum posterius stehen".

Vergleichen wir nun im Einzelnen die Ergebnisse des Experiments am Hunde mit denen der Pathologie des Menschen.

Nach Durchschneidung des Rückenmarks beim Hunde tritt, wie nach seiner Compression beim Menschen, dicht über der Leitungsunterbrechung eine Degeneration ein, die sich Anfangs über die ganzen Hinterstränge verbreitet, später jedoch sich nach dem inneren und hinteren Abschnitte derselben concentrirt.

Das Degenerationsfeld ist beim Hunde in gleicher Höhe um so grösser, je höher die Durchschneidung bewerkstelligt worden ist.

Dass diese letzte Erfahrung auch für den Menschen ihre Anwendung findet, war nach den Ergebnissen Bouchard's wahrscheinlich. Vielleicht kann ich zur Sicherstellung mit der folgenden Beobachtung einen Beitrag liefern.

Ich hatte durch die Güte des Herrn Oberarztes Dr. Moeli Gelegenheit, ein Rückenmark zu untersuchen, dessen Brusttheil durch die Folgen einer Wirbelcaries comprimirt war, und stellte die Ausdehnung der secundären aufsteigenden Degeneration fest. Es fand sich fast genau das von Bouchard für die entsprechende Degeneration nach Compression des Rückenmarks ge-

gebene Bild, nur war es etwas grösser, weil die Compression in unserem Falle etwas höher ihren Sitz hatte.

Im unteren Halsmark fand sich an der legitimen Stelle eine dreieckige Degenerationsfigur. Die Spitze der Degenerationsfigur war durch die hintere Commissur etwas abgestumpft, sodass genau genommen aus dem Dreieck ein Trapez wurde.

Die seitlichen Grenzlinien waren ziemlich gerade, hatten jedoch eine Andeutung einer Convexität nach innen. Die Basis der Figur lag an der hinteren Peripherie des Rückenmarks und übertraf an Breite die Goll'schen Stränge um ein Geringes.

Weiter oben verschmälerte sich die degenerirte Parthie besonders in ihren vorderen Theilen, sodass ein wirkliches Dreieck entstand, dessen Spitze die hintere Commissur erreichte.

Bei einem Vergleiche dieses Befundes mit demjenigen, der die Veranlassung zu dieser Arbeit gab, stellte sich heraus, dass bei ersterem die Degenerationsfigur in gleicher Höhe des Halsmarks eine erheblich grössere Fläche einnahm als bei letzterem, und zwar bestand (in Uebereinstimmung mit Bouchard) die Grössendifferenz mehr in dem vorderen Abschnitte als in dem hinteren.

Dieser Zuwachs an Degenerationsfläche bei der Compression in der Dorsalgegend, gegenüber derjenigen der Cauda equina, kann nur von sensibeln Fasern herrühren, welche zwischen der Sacral- und Dorsalregion in das Rückenmark eintreten.

In diesem Punkte würde also für den Verlauf der aufsteigenden Fasern, wenigstens in den oberen Theilen des Rückenmarks, eine Uebereinstimmung zwischen dem Menschen und dem Hunde bestehen, und die Anschauung, dass sich die aufsteigenden Nervenfasern in den Hintersträngen successive dachziegelförmig aufeinander legen, für das Dorsal- und Cervicalmark eine richtige sein.

Es fragt sich jedoch, ob eine so einfache Anordnung dieser Fasern auch im Lendenmark besteht.

Ein Vergleich unseres Befundes mit experimentellen

Ergebnissen ist bezüglich der untersten Theile des Rückenmarks vor der Hand nicht durchführbar, da kein Thierversuch vorliegt, in welchem die ganze Cauda equina leitungsunfähig gemacht wäre. (Singer liess bei seinem obenerwähnten Versuche die untersten Sacralnerven intact.)

Trotzdem verdient als auffallende Thatsache hervorgehoben zu werden, dass sowohl beim Singer'schen Lendenmark, als auch bei dem unsrigen die stärkst degenerirte Parthie weiter aussen lag, als man nach Analogie der Degeneration in den höher gelegenen Theilen hätte erwarten sollen.

Um den Verhältnissen, wie sie sich beim Menschen darstellen, näherzutreten, müssen wir auf unsere Degenerationszonen im Lendenmark zurückgreifen.

Zunächst fällt in die Augen, dass die Zone *A* von unten nach oben constant an Breite zunimmt. Die äussere Gegend der Hinterstränge dürfte also auch in den genannten Rückenmarkstheilen für die oberhalb der Compression eintretenden Nervenfasern bestimmt sein.

Die Zone *B* war deutlich schwächer degenerirt als die Zone *D*. Man hätte, eine gleiche Anordnung der Fasern bis ins unterste Rückenmarksende vorausgesetzt, erwarten sollen, dass dieses Feld vorzugsweise befallen sei.

Ob sein relatives Freibleiben dadurch bedingt war, dass vielleicht einige Nerven von der Compression weniger gelitten hatten, wäre zu entscheiden gewesen, wenn weiter unten auch in der Mitte je eines Hinterstranges eine relativ freie Zone sich gefunden hätte.

Die bekannten Umstände erlaubten eine so systematische Durchforschung nicht, deshalb können wir die Frage, ob ein Heranrücken der centripetalen Nervenfasern an die hintere Medianfissur durch die ganzen Hinterstränge hindurch stattfindet, aus unserem Falle nicht beantworten.

Der Vollständigkeit wegen wird nochmals erwähnt, dass nach Strümpell ein schmales Feld zu beiden Seiten der hinteren Medianfissur im Lendenmark durch sein

häufiges Freibleiben bei tabischen Erkrankungen des übrigen Querschnittes ausgezeichnet ist.

Im oberen Lendenmark rückt die Zone *D* an die hintere Medianfissur heran, was für eine Auffassung im Sinne Kahler's sprechen dürfte.

Ueber die Bedeutung der Zone *C* eingehende Betrachtungen anzustellen, erscheint mir bei dem Mangel eines genaueren anatomischen Befundes unthunlich. Es sei nur nochmals auf das relative Freibleiben des hinteren äusseren Feldes bei der Tabes hingewiesen.

Das Ergebniss der vorliegenden Arbeit, soweit es für den Faserverlauf im menschlichen Rückenmark von Belang ist, dürfte sich nach dem Gesagten etwa folgendermassen zusammenfassen lassen:

Die Anordnung der in den Hintersträngen aufsteigenden Fasern ist in den oberen Theilen des Rückenmarks beim Menschen dieselbe wie beim Hunde.

Es gilt auch beim Menschen für diese Gegend der Satz: Je tiefer die Eintrittsstelle einer hinteren Wurzel im Brust- und Lendenmark liegt, um so näher stehen die direct in dem gleichseitigen Hinterstrange aufsteigenden Fasern derselben dem hinteren Ende der hinteren Medianfissur.

Von den Beziehungen der einzelnen hinteren Wurzeln zu bestimmten Abschnitten der Hinterstränge im Lenden- und Sacralmark kann noch nichts Sicheres angegeben werden. Die Hauptmasse jedoch der dem Rückenmark von den Sacralnerven zugeführten aufsteigenden Fasern findet sich in einer Zone, die im untern Lendenmark in der Mitte je eines Hinterstranges gelegen ist und im oberen Lendenmark der hinteren Medianfissur anliegt.

Höher oben verlaufen diese Fasern in den Goll'schen Strängen.

Die in unserem Falle am stärksten veränderten Abschnitte der Hinterstränge, welche

also die Fortsetzung der comprimirten Fasern des Plexus sacralis enthalten, liegen analog den Stellen im oberen Lendenmarke, welche wir bei der Tabes am frühesten befallen finden.

Zum Schlusse verfehle ich nicht, Herrn Geheimrath Professor Dr. Westphal für Ueberlassung des anatomischen Präparates und gütige Mittheilung klinischer Daten, sowie Herrn Oberarzt Dr. Moeli für die Anregung und freundliche Unterstützung bei Anfertigung dieser Arbeit auch öffentlich meinen verbindlichsten Dank auszusprechen.

THESEN.

I.

Vor einseitiger Bevorzugung eines Desinficiens bei Ausübung der antiseptischen Methode ist zu warnen.

II.

Dem Geheimmittelschwindel ist durch schärfere gesetzliche Bestimmungen entgegenzutreten.

III.

Bei Retentio placentae ist die exspectative Behandlung in der Praxis nicht durchführbar.

LEBENSLAUF.

Verfasser, am 10. Juli 1858 zu Ringstedt, Kreis Lehe, Provinz Hannover, als Sohn des im Jahre 1875 verstorbenen Pastors Albrecht Roth geboren, evangelischer Confession, besuchte von Ostern 1871 bis Ostern 1878 das Gymnasium zu Oldenburg. Am 1. April desselben Jahres wurde er in das Königlich medicinisch-chirurgische Friedrich-Wilhelms-Institut aufgenommen, diente vom 1. April bis 1. October als Freiwilliger im Garde-Füsilier-Regiment zu Fuss. Am 6. März 1880 bestand er das Tentamen physicum, am 10. Februar 1882 das Examen rigorosum.

Am 15. Februar 1882 wurde er zum Unterarzt im 6. Westfäl. Inf. Regiment No. 55 ernannt und gleichzeitig auf ein Jahr zur Dienstleistung im Königlichen Charité-Krankenhause, am 15. Februar 1883 behufs Ablegung der medicinischen Staatsprüfungen zum Friedrich-Wilhelms-Institut commandirt.

Während seiner Studienzeit besuchte er die Vorlesungen und Kurse folgender Herren: Alberti, Bardeleben, du Bois-Reymond, Christiani, Eichler, Fräntzel, Frerichs, Fritsch, Gizycki, Grawitz, Gurlt, Gusserow, Hartmann, v. Helmholtz, Henoch, Hirsch, Hofmann, Jürgens, v. Langenbeck, Leuthold, Lewin, Leyden, Liebreich, Liman, Mendel, Moeli, Munk, Orth, Peters, Reichert, Rose, Schröder, Schweigger, Schwendener, Skrzeczka, Trautmann, Virchow, Westphal, Zeller, Zwicke.

Allen diesen Herren, seinen verehrten Lehrern, spricht Verfasser seinen aufrichtigen Dank aus.